

## مطالعه هیستولوژیک و هیستومورفومتریک حباب روده‌ای ماهی شیربت (*Barbus grypus*)

حسن مروتی<sup>۱\*</sup>، محمود خاکساری مهابادی<sup>۲</sup>، مهرزاد مصباح<sup>۳</sup>، مهدی هادی جعفری<sup>۴</sup>

۱. گروه علوم پایه، دانشکده دامپزشکی، دانشگاه تهران
۲. گروه علوم پایه، دانشکده دامپزشکی، دانشگاه شهید چمران اهواز
۳. گروه علوم درمانگاهی، دانشکده دامپزشکی، دانشگاه شهید چمران اهواز
۴. دانش آموخته کارشناسی ارشد بافت شناسی، دانشکده دامپزشکی، دانشگاه شهید چمران اهواز

تاریخ پذیرش: ۱۳۹۵/۷/۶

تاریخ دریافت: ۱۳۹۵/۲/۷

شناسه دیجیتال (DOI): [10.22113/jmst.2016.33866](https://doi.org/10.22113/jmst.2016.33866)

### چکیده

ماهی شیربت یکی از ماهیان بومی استان خوزستان می‌باشد که از گونه‌های با پراکنش وسیع در رودخانه‌های استان خوزستان می‌باشد. این ماهی فاقد معده بوده و به دلیل باریک بودن فضای روده و عدم امکان ذخیره مواد غذایی، قسمت قدامی روده به طور ثانویه متسع شده و حباب روده‌ای نامیده می‌شود. شناخت ساختار بافت شناسی حباب روده‌ای در این گروه از ماهیان می‌تواند کمک شایانی به چگونگی تغذیه جهت توسعه پرورش این نوع از ماهی بنماید. در این مطالعه ۱۰ عدد ماهی شیربت بالغ از هر دو جنس با میانگین وزنی  $60/52 \pm 354$  و میانگین طولی  $4/16 \pm 36/25$  انتخاب شده و پس از آسان‌کشی، حباب روده‌ای آن‌ها جدا شده و نمونه‌هایی به ضخامت  $0/5$  cm تهیه و در محلول فیکساتیو بوئن قرار داده شد و پس از طی مراحل معمول تهیه مقاطع بافتی، برش و رنگ‌آمیزی H&E و PAS با لنز Dino lite و نرم افزار Dino capture قسمت‌های مختلف اندازه‌گیری شد. نتایج این پژوهش نشان داد که تعداد سلول‌های جامی از ابتدا به سمت انتهای حباب روده‌ای افزایش می‌یابد و ارتفاع بافت پوششی در قسمت قدامی حباب روده‌ای نسبت به سایر قسمت‌ها بیشتر می‌باشد. ضخامت لایه عضلانی در قسمت‌های مختلف حباب روده‌ای تفاوت نشان داد به گونه‌ای که ضخیم‌ترین عضله در قسمت میانی حباب روده‌ای مشاهده گردید. نتایج به دست آمده نشان داد که ساختار بافتی دیواره حباب روده‌ای ماهی شیربت در مقایسه با سایر ماهیان هم‌خانواده از لحاظ ضخامت کل دیواره و ارتفاع بافت پوششی و ضخامت طبقه مخاطی شباهت‌هایی دارد.

**واژه‌های کلیدی:** بافت شناسی، حباب روده‌ای، هیستومورفومتري، شیربت

\* نویسنده مسئول، پست الکترونیک: hmorovvati@ut.ac.ir

## ۱. مقدمه

گسترش سریع جمعیت انسانی و نیاز به یک منبع غذایی که بتواند احتیاجات ضروری بدن انسان را تأمین کند، توجه جوامع انسانی را به سوی مصرف فرآورده‌های دامی سوق داده است. اما محدود بودن منابع گوشت قرمز و در برخی موارد معایب استفاده از این منبع غذایی باعث شده که جامعه‌ی بشری به دنبال یک منبع غذایی با بهره‌وری غذایی بالاتر و بهتر باشد و از آنجایی که تغذیه با آبزیان دارای ویژگی‌ها و مزایایی است که کمتر در مورد دیگر منابع مواد غذایی می‌توان یافت استفاده از آن‌ها به عنوان منبع غذایی جوامع انسانی در حال توسعه روزافزون است (Hattori et al., 2003). ماهی حدود ۲۰٪ از مجموع پروتئین‌های حیوانی مورد احتیاج بشر را تأمین می‌کند و قریب به یک سوم از مردم جهان بیشتر نیاز پروتئین خود را از این منبع به دست می‌آورند، به طوری که مصرف سرانه آن در برخی از کشورها به بالای ۲۰ kg کیلوگرم در سال می‌رسد (Amin, 1992). مزایایی همچون هضم و جذب آسان، وجود مقدار زیادی اسیدهای آمینه ضروری در ساختار آن، و دارا بودن درصد قابل قبولی از مواد معدنی نظیر کلسیم، فسفر، ید، فلوئور و همچنین دارا بودن ویتامین‌هایی نظیر ویتامین A، E و D باعث افزایش اقبال عمومی به استفاده از این فرآورده‌ها شده است (Bancroft and Gamble, 2002). با توجه به توسعه صنعت پرورش آبزیان خصوصاً ماهی، شناخت و آگاهی از دستگاه گوارش آن‌ها، به عنوان دروازه ورود مواد غذایی و در واقع انرژی به بدن ماهیان، ضرورت می‌یابد. در این بین شناخت حباب روده‌ای که محل اصلی ذخیره موقتی غذا در ماهیانی که فاقد معده هستند می‌تواند به شناخت هر چه بهتر دستگاه گوارش آبزیان و در نتیجه نیازهای مورد نیاز آن‌ها، کمک شایانی نماید (Hachero-Cruzado et al., 2009). لذا با توجه به اینکه در مورد ساختمان بافت شناسی حباب روده‌ای در ماهی شیربت هیچ گزارشی در دسترس نمی‌باشد مطالعه حاضر با هدف مطالعه

ساختار هیستولوژیک و هیستومورفومتريک حباب روده‌ای در ماهی شیربت صورت گرفته است.

## ۲. مواد و روش

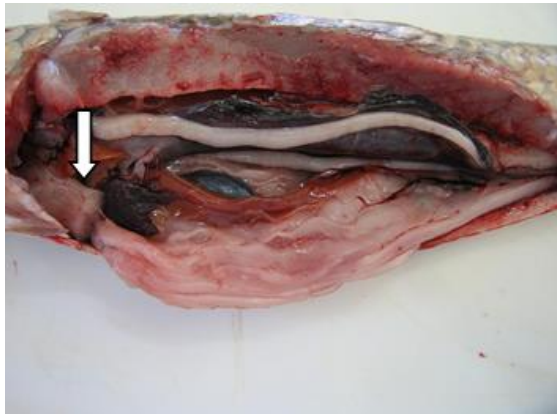
در این مرحله تعداد ۱۰ قطعه ماهی شیربت به ظاهر سالم با میانگین وزنی  $60/52 \pm 354$  g و میانگین طولی  $4 \pm 16/25$  cm تهیه گردید و به صورت زنده به آزمایشگاه بافت‌شناسی دانشکده دامپزشکی دانشگاه شهید چمران اهواز منتقل گردید. سپس ماهیان بلافاصله پس از صید به روش ضربه بیهوش گردیده و پس از توزین، و اندازه‌گیری طول کل بدن، محوطه شکمی هر یک از آن‌ها باز شده و نمای ظاهری و موقعیت تشریحی حباب روده‌ای مورد بررسی ماکروسکوپی قرار گرفت. در ادامه، حباب روده‌ای از محوطه شکمی خارج شده و در محلول بوئن قرار داده شد (تصویر شماره ۱).

برای تهیه مقاطع میکروسکوپی، بلافاصله نمونه‌هایی به ضخامت حداکثر  $0/5$  cm سانتی‌متر از نواحی قدامی، میانی و خلفی حباب روده‌ای برداشت گردیده و پس از ثبوت، به روش معمول تهیه مقاطع بافتی، نمونه‌ها در قالب‌های پارافینی بلوک‌گیری شده و سپس برش‌هایی به ضخامت  $5-6$   $\mu$ m تهیه و علاوه بر رنگ‌آمیزی H&E، تحت رنگ‌آمیزی اختصاصی PAS نیز قرار گرفتند (Ramezani-Fard et al., 2011). در مقاطع میکروسکوپی تهیه شده ساختار بافت‌شناسی حباب روده‌ای با میکروسکوپ الیپسوس (ژاپن) مورد مطالعه میکروسکوپی قرار گرفت. و جهت انجام مطالعات هیستومورفومتري، پس از اندازه‌گیری فاکتورهای مورد مطالعه، داده‌ها به نرم افزار spss نسخه ۱۸ انتقال داده شد و با آزمون آنالیز واریانس یک طرفه (ANOVA) و با  $P \leq 0/05$  مورد تجزیه و تحلیل قرار گرفتند (Francisco et al., 2008).

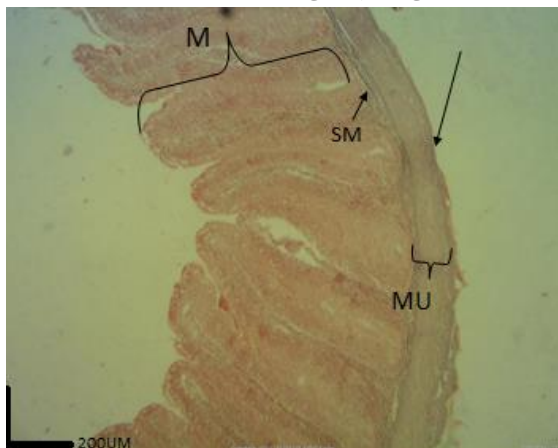
## ۳. نتایج

یافته‌های هیستولوژی نشان داد که قسمت‌های اصلی دیواره حباب روده‌ای ماهی شیربت شبیه دیگر مهره-

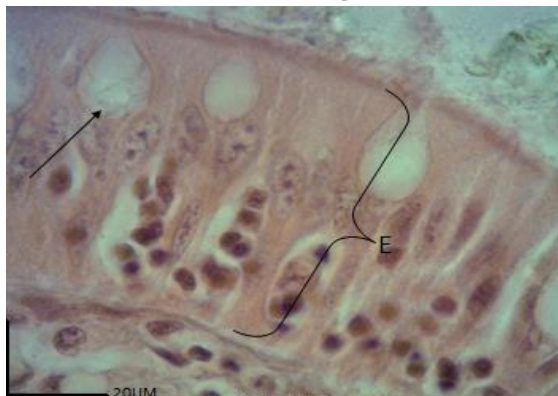خونی، لنفی و بافت چربی همراه یک ردیف سلول‌های پوششی از نوع سنگفرشی ساده تشکیل شده‌است (تصویر ۹).



تصویر ۱- موقعیت حباب روده‌ای و روده پس از جداکردن لایه‌های ناحیه قدامی شکم ماهی.

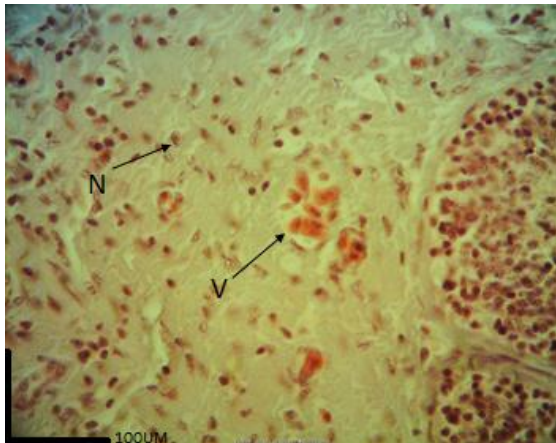


تصویر ۲- طبقات مختلف دیواره حباب روده ماهی شیربیت (رنگ آمیزی H&E). طبقه مخاطی (M)، طبقه زیرمخاطی (SM)، طبقه عضلانی (MU)، و طبقه سروزی (پیکان).

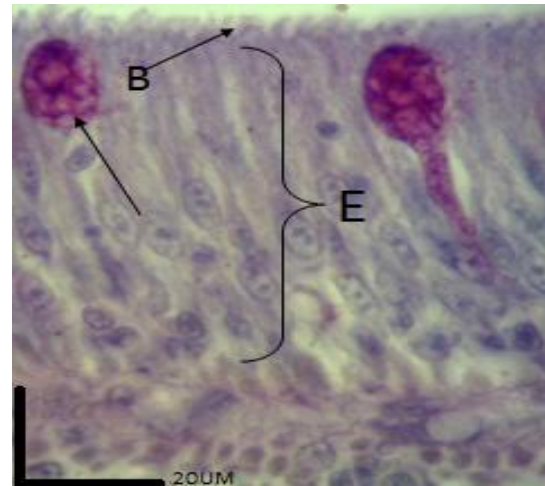


تصویر ۳- بافت پوششی حباب روده ماهی شیربیت (رنگ آمیزی H&E) سلول‌های استوانه‌ای جذبی بلند حباب روده (E) و سلول‌های جامی شکل حباب روده (پیکان).

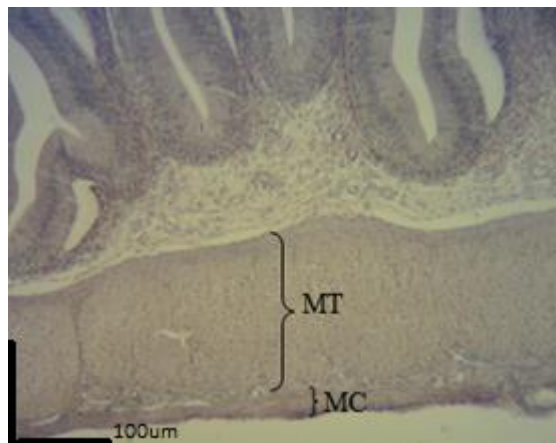
داران است که از چهار لایه: مخاطی، زیرمخاطی، عضلانی و سروزی تشکیل شده است (تصویر ۲). سطح مخاطی حباب روده‌ای از چین‌های بلندی تشکیل شده است که ساختار این چین‌ها از مخاط و زیر مخاط تشکیل یافته است. بافت پوششی سطح کرک-ها از نوع استوانه‌ای ساده که برخی از آن‌ها بلند و کشیده هستند و سیتوپلاسمی اسیدوفیلی دارند و هسته بازوفیلی آن‌ها معمولاً در قاعده و یا نزدیک به قاعده قرار دارند و در بین این سلول‌های استوانه‌ای سلول‌های جامی شکل و همین‌طور سلول‌های لنفوسیتی وجود دارند که سلول‌های جامی با رنگ-آمیزی اختصاصی PAS واکنش مثبت نشان داده و رنگ ارغوانی به خود گرفته و از ابتدا به سمت انتهای حباب روده نیز از نظر تعداد افزایش پیدا می‌کنند (تصویر ۳ و ۴). پارین به شکل لایه‌ای ظریف در زیر بافت پوششی قرار دارد و دارای بافت لنفوئیدی منتشر می‌باشد (تصویر ۵). عضله مخاطی به شکل ظریف و معمولاً یک و به ندرت ۲ تا ۳ لایه به داخل چین‌ها کشیده شده است (تصویر ۵). اتصال چین‌های کرکی شکل در برخی قسمت‌های حباب روده‌ای خصوصاً قسمت میانی بیشتر شده، به صورتی که در این قسمت چین‌های کرکی شکل به هم می‌پیوندند و به صورت چند لایه بر روی هم قرار می‌گیرند (تصویر ۶). در قسمت رأس سلول‌های پوششی لبه منحنی و یا حاشیه مساکی را می‌توان مشاهده نمود (تصویر ۴). طبقه زیرمخاط در این نوع ماهی ضخامت کمی داشته و از بافت همبند سست به همراه عروق خونی و رشته‌های عصبی فراوان تشکیل شده است و بافت لنفوئیدی نیز به صورت منتشر در آن مشاهده می‌شود. ضمن آنکه بافت همبند طبقه زیرمخاط به داخل چین‌های مخاطی نفوذ می‌کند (تصویر ۷). سومین لایه از دیواره حباب روده‌ای را طبقه عضلانی تشکیل می‌دهد که متشکل از دو لایه طبقه عضلانی حلقوی (داخلی) و طولی (خارجی) می‌باشد (تصویر ۸). سطح خارجی حباب روده‌ای در تمام طول خود توسط یک لایه بافت همبند سست غنی از عروق



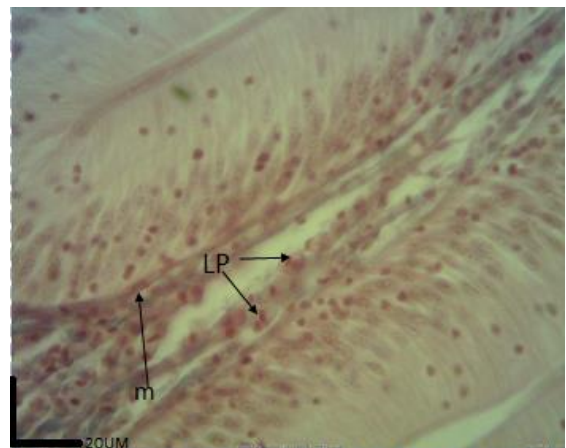
تصویر ۷- تصویر لایه زیر مخاط حباب روده ماهی شیربت (رنگ آمیزی H&E) بافت زیرمخاط که عروق (V) و اعصاب (N) و بافت لنفاوی منتشر که در جای جای این لایه مشاهده می شود.



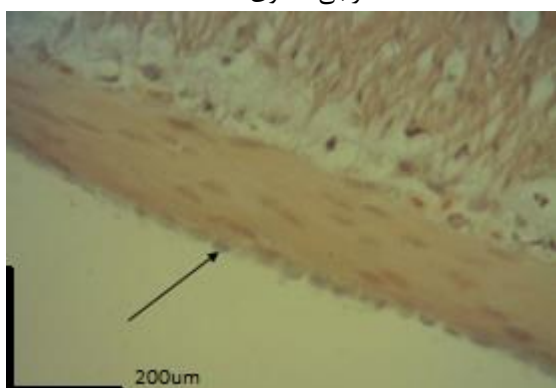
تصویر ۴- بافت پوششی حباب روده ماهی شیربت (رنگ آمیزی PAS) سلول های استوانه ای جذبی بلند حباب روده (E)، رأس مخطط (B) و سلول های جامی شکل حباب روده (پیکان).



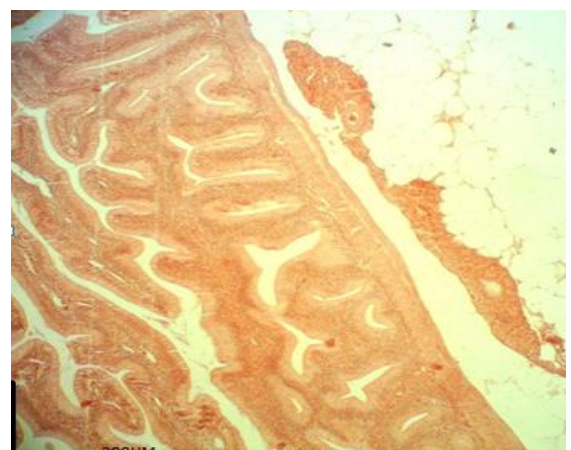
تصویر ۸- تصویر لایه عضلانی حلقوی و طولی حباب روده (رنگ آمیزی H&E) لایه های عضلانی داخلی طولی (MT) و خارجی حلقوی (MC).



تصویر ۵- لایه پارین و زیر مخاط حباب روده (رنگ آمیزی H&E) بافت لنفاوی منتشره پارین که بصورت یک لایه ظریف دیده می شود (LP) و عضله مخاطی (m).



تصویر ۹- بافت همبند سروزی حباب روده (رنگ آمیزی H&E) سلول های سنگفرشی (پیکان) با هسته برجسته مشخص می باشد.



تصویر ۶- اتصال چین های مخاطی حباب روده ماهی شیربت که بیشتر در نواحی حباب روده مشاهده می شود (رنگ آمیزی H&E).

همان طور که در جدول شماره ۱ نشان داده شده است میانگین ضخامت دیواره در قسمت قدامی حباب

باشد. تجزیه و تحلیل آماری این داده‌ها نشان داد که ضخامت عضله در قسمت قدامی حباب روده نسبت به قسمت میانی کاهش غیر معنی‌داری را نشان می‌دهد. همچنین نسبت به خلف حباب روده افزایش نشان می‌دهد که این افزایش معنی‌دار می‌باشد. ضمن اینکه قسمت میانی حباب روده افزایش غیر معنی‌داری را نسبت به قسمت خلفی حباب روده نشان می‌دهد. میانگین تعداد سلول‌های جامی در  $500 \mu\text{m}$  از بافت پوششی حباب روده در قسمت قدامی  $23/62 \pm 4/31$  عدد را نشان می‌دهد که این مقدار در مورد قسمت میانی و خلفی به ترتیب  $37/12 \pm 5/25$  و  $3/78 \pm 43/56$  عدد می‌باشد. تجزیه و تحلیل این داده‌ها نشان می‌دهد که تعداد سلول‌های جامی در قسمت قدامی نسبت به دو قسمت میانی و خلفی حباب روده کاهش نشان می‌دهد که این کاهش معنی‌دار است. ضمن این‌که تعداد سلول‌های قسمت میانی نسبت به قسمت خلفی کاهش معنی‌دار را نشان می‌دهد.

#### ۴. بحث و نتیجه گیری

نتایج به دست آمده از این تحقیق بیانگر این مسئله است که ساختار هیستولوژی و هیستومتری لایه‌های مختلف که در تشکیل دیواره حباب روده‌ای ماهی شیربت شرکت دارند، در مقایسه با ماهیان هم‌خانواده خصوصیات گونه‌ای منحصر به خود را نشان می‌دهد. با دقت در ساختار مورفولوژیک حباب روده‌ای ماهی شیربت به این نکته پی می‌بریم که این ساختار، که مختص ماهیان علفخوار و از متسع شدن قسمت قدامی روده ایجاد می‌شود. شاید به دلیل تنگ بودن فضای داخلی روده و این‌که ماهی در مدت زمان کوتاهی می‌بایست حجم خاصی از مواد غذایی را وارد دستگاه گوارش خود نماید، این اتساع به وجود آمده است تا محلی باشد برای ذخیره موقتی غذا. محلی که شاید بتوان آن را از لحاظ ظاهری با معده مقایسه کرد اما به دلایل زیر معده واقعی نمی‌باشد:

روده  $910/83 \pm 158/61 \mu\text{m}$  می‌باشد، در صورتی که این میانگین در قسمت میانی حباب روده  $181/14 \pm 858/06 \mu\text{m}$  است و در خلف حباب روده نیز  $705/86 \pm 146/04 \mu\text{m}$  می‌باشد. تجزیه و تحلیل داده‌ها نشان داد که ضخامت حباب روده در قسمت قدامی نسبت به قسمت میانی و خلفی کاهش نشان داد که این کاهش در مقایسه قسمت قدامی با میانی غیر معنی‌دار، و در مورد قسمت قدامی با قسمت خلفی معنی‌دار می‌باشد. همچنین قسمت میانی نسبت به قسمت خلفی افزایش غیر معنی‌داری را نشان می‌دهد. میانگین ارتفاع بافت پوششی در قسمت قدامی حباب روده  $28/42 \pm 5/59 \mu\text{m}$  می‌باشد. این فاکتور در قسمت میانی عدد  $27/83 \pm 4/21$  و در قسمت خلفی نیز عدد  $20/77 \pm 3/24 \mu\text{m}$  را نشان می‌دهد که تجزیه و تحلیل این اعداد نشان داد که ارتفاع بافت پوششی در قسمت قدامی حباب روده نسبت به قسمت میانی افزایش نشان می‌دهد که این افزایش غیر معنی‌دار بوده و همچنین نسبت به خلف حباب روده نیز افزایش دارد که این افزایش معنی‌دار می‌باشد. همچنین ارتفاع بافت پوششی در قسمت میانی حباب روده نسبت به قسمت خلفی، افزایشی غیر معنی‌دار را نشان می‌دهد. میانگین ضخامت طبقه مخاطی در قسمت قدامی حباب روده  $708/24 \pm 138/02 \mu\text{m}$  در قسمت میانی  $647/79 \pm 148/50 \mu\text{m}$  و در قسمت خلفی  $542/20 \pm 137/23 \mu\text{m}$  می‌باشد. تجزیه و تحلیل این آمار و ارقام نشان می‌دهد که ضخامت طبقه مخاطی در قسمت قدامی حباب روده نسبت به قسمت میانی افزایش داشته که این افزایش غیر معنی‌دار است. همچنین این میانگین نسبت به خلف افزایشی معنی‌دار را نشان می‌دهد. ضمن اینکه قسمت میانی حباب روده نسبت به خلف افزایش نشان می‌دهد که البته این افزایش غیر معنی‌دار است. میانگین ضخامت عضله در سه قسمت قدامی، میانی و خلفی حباب روده به ترتیب  $175/17 \pm 30/29 \mu\text{m}$ ،  $182/32 \pm 29/42 \mu\text{m}$  و  $154/33 \pm 40/95 \mu\text{m}$  می‌باشد.

جدول ۱- نواحی مختلف حباب روده و اندازه فاکتورهای مورد مطالعه (برحسب  $\mu\text{m}$ )

| تعداد سلولهای جامی | ضخامت طبقه عضلانی   | ضخامت طبقه مخاطی      | ارتفاع بافت پوششی  | ضخامت دیواره          |                |
|--------------------|---------------------|-----------------------|--------------------|-----------------------|----------------|
| $23/62 \pm 4/31^a$ | $175/17 \pm 30/2^a$ | $708/24 \pm 138/02^a$ | $28/42 \pm 5/59^a$ | $910/83 \pm 158/61^a$ | قدام حباب روده |
| $37/12 \pm 5/25^b$ | $182/32 \pm 29/4^a$ | $647/79 \pm 148/50^b$ | $27/83 \pm 4/21^a$ | $858/06 \pm 181/14^b$ | میان حباب روده |
| $43/56 \pm 3/78^c$ | $154/33 \pm 40/9^a$ | $542/20 \pm 137/23^c$ | $20/77 \pm 3/24^b$ | $705/86 \pm 146/04^c$ | خلف حباب روده  |

\* حروف انگلیسی متفاوت بیانگر وجود اختلاف معنی دار در سطح  $P \leq 0/05$  در هر ستون می باشد.

۵۴۲/۲۰ است. طبقه مخاطی در ماهیانی که دارای معده هستند (گوشتخواران) به جهت وجود روگها و پیتها و همینطور وجود غدد مترشحه و سلولهای استوانه‌ای بلند جذبی، بسیار بلند می باشد ( Dell (man, 2006). ماهیان فاقد کرک واقعی بوده و آنچه که وجود دارد کرک کاذب یا چین مخاطی کرکی شکل می باشد که به دو دلیل این کرکها کاذب هستند، یکی این که عضله مخاطی به شکل لایه‌ای کامل در داخل کرک قرار دارد که در این صورت زیر مخاط در تشکیل ساختار کرک نقش دارد، در حالی که در کرک واقعی طبقه زیر مخاط به داخل پرز نفوذ نمی کند. و دلیل دوم این که انتهای آزاد بعضی از چین‌های مجاور با همدیگر آناستوموز پیدا کرده که این حالت در کرکهای واقعی مشاهده نمی شود (Jafari et al., 2009). بافت پوششی به طور عمده از سلولهای استوانه‌ای ساده به همراه سلولهای جامی شکل با واکنش PAS مثبت تشکیل می شود. سلولهای جاذب مخاط حباب روده‌ای در ماهی شیربت از نوع استوانه‌ای ساده بلند هستند که سیتوپلاسم سلول گرانوله بوده و یک نوار بازوفیلی در زیر رأس سلول به نام شبکه انتهایی وجود دارد. در ماهی بنی و بریم و همینطور امور سلولهای جاذب مخاط از نوع استوانه‌ای ساده بلند هستند و سیتوپلاسمشان نیز گرانوله بوده و دارای یک نوار بازوفیلیک در زیر رأس سلول به نام شبکه انتهایی هستند ( John et al., 2002). در سطح آزاد سلول زوائد سیتوپلاسمی بسیار

۱- ماهیانی که دارای معده واقعی هستند اسفنگتر پیلور دارند (۹)، در حالی که ماهی شیربت فاقد اسفنگتر پیلور است.  
 ۲- ماهیانی که دارای معده واقعی هستند مجرای صفراوی دارند که این مجرا به داخل دوازدهه باز می شود در حالی که در ماهی شیربت (۹) این مجرا به قسمت میانی حباب روده‌ای باز می شود.  
 ۳- دیواره حباب روده‌ای فاقد هر گونه غدد، سنتز و تولید آنزیم و اسید کلریدریک می باشد در حالی که این اعمال از خصوصیات ویژه معده واقعی هستند.  
 ۴- دیواره‌ی معده واقعی بسیار ضخیم و عضلانی است؛ در حالی که دیواره حباب روده‌ای نسبتاً ظریف و نازک می باشد.  
 در ماهیانی که دارای معده هستند، معده به سه یا چهار بخش کاردیاک، میانی یا واسطه ای ، و پیلوریک و در برخی دیگر علاوه بر این سه قسمت دارای ناحیه بدنه (فاندیک) نیز می باشد ( Abol-munafi et al., 2006). سطح مخاط حباب روده‌ای دارای چین‌های کرکی شکل است که این چین‌ها از خصوصیات خانواده کیپورماهیان می باشد (Mai et al., 2005). بررسی‌های هیستولوژیک و هیستومورفومتریک نشان داد که طبقه مخاطی دارای چین‌های کرکی شکل بلندی است که بیشترین ارتفاع این چین‌ها در قسمت قدامی حباب روده  $708/24 \mu\text{m}$  و کمترین ارتفاع نیز در قسمت انتهایی حباب روده با  $\mu\text{m}$

عضلانی طبقه‌ی زیر مخاط قرار دارد، که بر خلاف پستانداران این طبقه فاقد غدد برونر می‌باشد (Rodrigues and Marcal, 2012). در ماهی قزل آلابی رنگین کمان بر خلاف ماهی شیربت طبقه زیرمخاطی وجود ندارد (Yamamoto et al., 2008). وجود شبکه‌های عصبی در این طبقه، نقش این طبقه را در ایجاد حرکات لوله‌ی گوارشی نشان می‌دهد. این طبقه با دارا بودن بافت لنفوئیدی منتشر نقش بسیار مهمی در سیستم دفاعی موضعی دستگاه گوارش ایفا می‌کند (Sanchez-Amaya et al., 2007). دیواره‌ی حباب روده‌ای ماهی شیربت توسط یک لایه عضلانی حمایت می‌شود که بیشترین ضخامت طبقه عضلانی در ناحیه میانی حباب روده با  $182/32 \mu\text{m}$  و کم‌ترین ضخامت نیز در ناحیه خلفی با  $154/33 \mu\text{m}$  می‌باشد. نوع فیبرهای عضلانی در یک سوم ابتدایی حباب روده‌ای مخطط و صاف می‌باشد که این لایه عضلانی ادامه لایه عضلانی مخطط مری می‌باشد که به نظر می‌رسد در یک سوم ابتدایی حباب روده یک فعالیت و حرکات ارادی وجود داشته باشد (Francis et al., 2001). در قسمت‌های میانی و انتهایی حباب روده لایه عضلانی از نوع صاف می‌باشد. ضمن اینکه نتایج مشاهدات میکروسکوپی نشان داد که لایه‌ی عضلانی دیواره‌ی حباب روده‌ی ماهی شیربت همانند ماهیان و پستانداران از دو لایه‌ی حلقوی (داخلی) و طولی (خارجی) تشکیل شده است. و توسط بافت همبندی، دو لایه عضلانی به یکدیگر پیوند شده و با سلول‌های رشته‌های عصبی و عقده‌های عصبی پاراسمپاتیک آمیخته شده بودند. لوله گوارش جهت انجام اعمال اصلی خود یعنی تأمین آب، الکترولیت‌ها و مواد غذایی مورد نیاز بدن، احتیاج به ساختار بافتی دارد که بتواند مواد غذایی را با سرعت مناسب در طول لوله‌ی گوارش حرکت دهد، تا اعمال هضمی و جذبی به خوبی انجام گیرد (Cao et al., 2011). چهارمین و خارجی‌ترین لایه پوششی دیواره حباب روده‌ای یک طبقه‌ی سرریزی است که در جلوگیری از

ریزی به نام میکروکرک وجود دارد که همراه با پوشش گلیکوپروتئینی در مجموع حاشیه مخطط را تشکیل می‌دهد. وجود این میکروکرک‌ها باعث افزایش سطح جذب سلول می‌شود (Kozaric et al., 2008). در زیر بافت پوششی حباب روده لایه‌ی پارین قرار دارد که با توجه به نقش هیستوفیزیولوژیکی این لایه همبندی سست با مویرگ‌های فراوان در رابطه با تغذیه و محافظت بافت پوششی اپی‌تلیال مخاطی که فاقد هر گونه رگ خونی است کاملاً قابل توجه و تفسیر می‌باشد. چرا که اکسیژن و مواد غذایی مورد نیاز سلول پوششی به طریق انتشار از مویرگ‌ها و مواد بین سلولی بافت همبند پارین تأمین شده و مواد زاید سلولی از طریق مویرگ‌های خونی برگشت پیدا می‌نمایند (Kuperman et al., 1994). بافت لنفوئیدی منتشر شامل سلول‌های دفاعی لنفوسیتی و پلاسماسل‌ها است. بافت لنفوئیدی به طور عمده در طبقه پارین و گاهی در بافت همبند زیر مخاط روده اصلی قرار دارد. به طور کلی وجود بافت لنفوئیدی دستگاه گوارش (GALT) به خصوص در روده را می‌توان به دلیل در معرض قرار گرفتن مخاط آن با مواد خارجی توجیه نمود (Micale et al., 2006). بررسی‌ها نشان می‌دهد که در حدفاصل پارین و زیر مخاط حباب روده‌ای یک لایه بسیار ظریف از فیبرهای عضلانی صاف به نام عضله مخاطی مشاهده می‌شود. در ماهی شیربت عضله مخاطی به داخل چین‌های کرکی شکل چین می‌خورد. اهمیت وجود عضله مخاطی در داربست همبندی کرک‌ها را می‌توان چنین توجیه نمود که این عضله با انقباضات خود باعث کوتاه شدن و افزایش ضخامت چین‌ها شده و باعث حرکت محتویات رگ لنفی به طرف شبکه لنفاتیکی زیرمخاطی می‌شود (Ming-Yih et al., 2005). هم‌چنین وجود عضله در ساختمان دیواره روده باعث می‌شود که لایه‌ی مخاطی، مستقل از سایر حرکات لوله‌ی گوارش حرکت داشته باشد و در نتیجه تماس آن را با مواد غذایی افزایش دهد (Onal et al., 2010). در حد فاصل لایه عضله مخاطی و طبقه

های ترشحی بین این ماهی و سایر ماهیان خانواده کپور تفاوت هایی دیده می شود.

### تشکر و قدردانی

نویسندگان مراتب سپاس و تقدیر وتشکر خویش را از حوزه معاونت محترم پژوهشی دانشگاه شهید چمران اهواز اعلام می دارند.

### منابع

Abol-munafi, A.T., Liem, M., Van, M., Ambak, A. 2006. Histological ontogeny of the digestive System. *Journal of Sustainability Science and Management* 1(2): 79-86.

Amin, A.B., Mortensen, L., Poppe, T.T. 1992. *Histology Atlas, normal structure of salmonids*, A.L.P.Narway. first edition

Bancroft, J.K and Gamble, M. 2002. *Theory and practice of histological Techniques*. Five edition. Churchill Living stone, London, pp:152-155.

Cao, X.J., Wang, W.M., Song, F. 2011. Anatomical and histological characteristics of the intestine of the topmouth culter (*Culter alburnus*). *Anat Histol Embryol* 40(4): 292-8.

Dell man H.D. 2006. *Veterinary histology. An outline text-atlas*. sixth edition. LEA& febiger. Philadelphia pp:137-169.

Francisco, J., Neira, P., Keane, M and Sean, R. 2008. Development of eggs and larvae of *Emmelichthys nitidus* (Percoidei: Emmelichthyidae) in south-eastern Australia, including a temperature-dependent egg incubation model. *Journal of Fish Biology* 79: 35-44.

Francis, G., Makkar, H.P.S. and Becker, K. 2001. Antinutritional factors present in plant-derived alternate fish feed ingredients and their effects in fish. *Aquaculture* 199:197-227.

Hachero-Cruzado, A., Ortiz-Delgado, B., Borrega, B., Herrera, A., Navas, A. Sarasquete, B. 2009. Larval organogenesis of flatfish brill *Scophthalmus rhombus* L.: Histological and histochemical aspects. *Journal of Aquaculture* 286: 138-149.

Hattori, M. Y., Sawada, Y., Takagi, R., Suzuki, T. and Kumai H.J. 2003. Vertebral deformities in cultured red sea bream, *Pagarus major*, Temminck and Schlegel. *Aquaculture research* 34:1129-1137.

Jafari, M., Kamarudin, M.S., Saad C, R. 2009. Development of Morphology in Hatchery-

چسبندگی دیواره حباب روده ای به بافت های مجاور نقش ایفا می نماید (Santamaria et al., 2004).

نتایج به دست آمده از این تحقیق بیان گر این امر است که ساختار بافتی دیواره حباب روده ای ماهی شیربت همانند اکثر گونه های زیستی از ۴ لایه تشکیل شده است. اما در برخی از فاکتورها همچون ضخامت طبقات مختلف و وجود یا عدم وجود سلول-

Reared *Rutilus frisii kutum* Larvae. *European Journal of Scientific Research* 296-305.

John, E.; Halver, R.; Hardy, W. 2002. *Fish nutrition*. third edition. Academic press inc pp: 234-237, 340-346.

Kozaric, Z., Kuzir, S., Petrinc, Z., Gjurcevic, E., Bozic, M. 2008. The development of the digestive tract in larval European catfish *Silurus glanis* L. *Journal of Anatomy Histology Embryology* 37: 141-146.

Kuperman B.I. and Kuzmian, V.V. 1994. The ultrastructure of the intestinal epithelium in fishes with different types of feeding, *Journal of Fish Biology* 44:181-193.

Lopez a., Cardenas b. 2007. Larval ontogeny of red banded seabream *Pagrus auriga*. *Journal of Aquaculture* 151: 254-265.

Mai, K., Yu, H., Duan, Q., Gisbert, E., Zambonino, J.L., Cahu, C. 2005. A histological study on the development of the digestive system of *Pseudosciaena crocea* larvae and juveniles. *Journal of Fish Biology* 67(4): 1094- 1106.

Micale, V., Garaffo, M., Genovese, L., Spedicato, M.T. and Muglia, U. 2006. The ontogeny of the alimentary tract during larval development in common Pandora *Pagellus erythrinus* L. *Journal of Aquaculture* 251: 354-365.

Ming-Yih, L. O., Chyng-Hwa, L., Lee-Shing, F. 2005. Embryonic and larval development of the malabar grouper, *Epinephelus malabaricus* (Pisces: Serranidae). *Journal of Marine Biology* 85: 1249-1254.

Onal, U., Celik, I. and Cirik, S. 2010. Histological development of digestive tract in discus, *Symphysodon* spp Larvae. *Journal of Aquaculture* 18: 589-601.

Ramezani-Fard, E., Kamarudin, M.S., Harmin, S.A., Saad, C.R., AbdSatar, M.K., Daud, S.K. 2011. Ontogenic development of the mouth and digestive tract in larval Malaysian mahseer, *Tor tambroides* Bleeker. *Journal of Applied Ichthyology* 27: 920-927.



Rodrigues, M, and Marcal, M. 2012. Histology of the digestive tract of *satanoperca pappaterra* (Osteichthyes, Cichlidae). Journal of Acta Scientiarum. Vol 34, pp:319-326.

Sanchez-Amaya, a., Ortiz-Delgado a., Garcia-Santamaria, C., Marin de Mateoa, R., Traveseta, R., Salab, A., Grauc, E., Pastorc, C., Sarasqueted, S., Crespoa, B. 2004. Larval organogenesis in common dentex *Dentex dentex* L. (Sparidae): Histological and

histochemical aspects. Journal of Aquaculture 237: 207–228.

Yamamoto, T., Goto, T. and Kine, Y. 2008. Effect of an alcohol extract from a defatted soybean meal supplemented with a casein-based semi-purified diet on the biliary bile status and intestinal conditions in rainbow trout *Oncorhynchus mykiss* (Walbaum). Aquaculture Research 39:986-994.

## Histological and histomorphometrical study of intestinal bulb in Shirbot, *Barbus grypus*

Morovvati, Hassan \*<sup>1</sup>. Khaksary Mahabady, Mahmood <sup>2</sup>. Mesbah, Mehrzad <sup>3</sup>. Hadi Jafari, Mehdi <sup>4</sup>

1. Department of Basic Sciences, Faculty of Veterinary Medicine, Tehran University, Tehran, Iran.
2. Department of Basic Sciences, Faculty of Veterinary Medicine, Shahid Chamran University of Ahvaz, Ahvaz, Iran.
3. Department of Clinical Sciences, Faculty of Veterinary Medicine, Shahid Chamran University of Ahvaz, Ahvaz, Iran.
4. MSc Graduated from Faculty of Veterinary Medicine, Shahid Chamran University of Ahvaz, Ahvaz, Iran

### Abstract

*Barbus grypus* is native fishes in Khuzestan province which its species with a wide distribution in the rivers that considered fisheries research in province. The fish have no stomach, space of intestine is narrow to store of food, for this reason anterior intestine dilated bowel and called intestinal bulb. Study of histological structure of intestinal bulb in fishes can help to nutrition and food needs so that we can extend of this species. In this study, 10 adults *Barbus grypus* of both sexes with average weigh  $354.25 \pm 60.52$  g and average length  $36.25 \pm 4.16$  cm was chosen, and after easy drawing, samples were removed from intestinal bulb. The 0.5cm were fixed by Bouin's fixative soluble and 5-6 $\mu$  thickness sections were made by paraffin embedding method and were stained by H&E and PAS. The histomorphometrical studies were done using digital Dino-Lite lens and Dino-capture1 software. The results showed that the number of goblet cells in the intestine increased toward the end of the intestinal bulb. The intestinal epithelium height in the anterior part of the intestinal bulb was higher than other parts. Muscular thickness was different in different parts of the intestinal bulb; the middle part of intestinal bulb has thickest muscle between other parts of intestinal bulb. The results of this research indicate that there is some analog histological structure of the intestinal bulb in *Barbus grypus* to compare of other same family: from wall diameter and intestinal epithelium height and diameter of mucosa.

**Keywords:** Histology, Intestinal bulb, Histomorphometry, *Barbus grypus*

Figure 1: Intestine and intestinal bulb position after separation of the cranial abdominal region layers.

Figure 2: Different classes of intestine bulb walls in *Barbus grypus* (H & E). Mucosal layer (M), Submucosal layer (SM), Muscular layer (MU) and Serosal layer (Arrow).

Figure 3: Epithelium of intestine bulb in *Barbus grypus* (H & E). High absorptive cylindrical cells of intestine bulb (E), Goblet cells of intestine bulb (Arrow).

Figure 4: Epithelium of intestine bulb in *Barbus grypus* (PAS). High absorptive cylindrical cells of intestine bulb (E), striated apex (B), Goblet cells of intestine bulb (Arrow).

\*Corresponding author, E-mail: hmorovvati@ut.ac.ir

Figure 5: Parine and submucosal layer of intestine bulb (H & E). Lymphatic diffuse epithelium of parine that seen as a subtle layer (LP), Mucosal muscle (m).

Figure 6: Connection of mucosal folds of intestine bulb in *Barbus grypus* that is most commonly seen in the intestinal bulb areas (H & E).

Figure 7: Image of submucosal layer of intestine bulb in *Barbus grypus* (H & E). submucosal tissue that vascular (V) and nerves (N) and diffuse lymphatic tissue that is observed at this location.

Figure 8: Image of circular and longitudinal muscle layers of intestine bulb (H & E). Inner longitudinal muscle layers (MT) and circular outer (MC).

Figure 9: Serosal connective tissue of intestine bulb (H & E). Squamous cells (Arrow) with a prominent nucleus.

Table 1: Different areas of the intestinal bulb and size of the studied factors ( $\mu\text{m}$ ).